FACULTÉ DE MÉDECINE DE PARIS

ANNÉE 1942

N° 239

THÈSE

POUR LE

DOCTORAT EN MÉDECINE

(Diplôme d'Etat)

PAR

Jean AUBERT

né le 24 octobre 1912, à Calais (Pas-de-Calais)

Présentée et soutenue publiquement le - 8 JUIL 1942 19

A propos du traitement radiothérapique de la Maladie de Duplay ou périarthrite scapulo-humérale calcifiante

Président : M. STROHL, *Professeur*

PARIS

AMÉDÉE LEGRAND & JEAN BERTRAND, ÉDITEURS

93, BOULEVARD SAINT-GERMAIN, 93

1942

FACULTÉ DE MÉDECINE DE PARIS

Nom du Candidat: **AUBERT**

Prénom: **Jean**

(éventuellement) :

Nom de jeune fille :

Date de la soutenance : .....

Numéro d'ordre : .....

(Ces deux mentions seront complétées par le service de la Bibliothèque)

AUBERT Jean. — A propos du traitement radiothérapique de la Maladie de Duplay ou périarthrite scapulo-humérale calcifiante. — *Paris, Librairie Amédée Legrand et Jean Bertrand*, 1942, *in*-8° *r.*, 72 *pages.*

(*Thèse Méd.* (*Etat*), *Paris, 1942*, (*n°* .....)

AUBERT Jean. — A propos du traitement radiothérapique de la Maladie de Duplay ou périarthrite scapulo-humérale calcifiante. — *Paris, Librairie Amédée Legrand et Jean Bertrand*, 1942, *in*-8° *r.*, 72 *pages.*

(*Thèse Méd.* (*Etat*), *Paris, 1942*, (*n°* .....)

AUBERT Jean. — A propos du traitement radiothérapique de la Maladie de Duplay ou périarthrite scapulo-humérale calcifiante. — *Paris, Librairie Amédée Legrand et Jean Bertrand*, 1942, *in*-8° *r.*, 72 *pages.*

(*Thèse Méd.* (*Etat*), *Paris, 1942*, (*n°* .....)

AUBERT Jean. — A propos du traitement radiothérapique de la Maladie de Duplay ou périarthrite scapulo-humérale calcifiante. — *Paris, Librairie Amédée Legrand et Jean Bertrand*, 1942, *in*-8° *r.*, 72 *pages.*

(*Thèse Méd.* (*Etat*), *Paris, 1942*, (*n°* .....)

FACULTÉ DE MÉDECINE DE PARIS

ANNÉE 1942 — N° —

THÈSE

POUR LE

DOCTORAT EN MÉDECINE

(Diplôme d'Etat)

PAR

Jean AUBERT

né le 24 octobre 1912, à Calais (Pas-de-Calais)

Présentée et soutenue publiquement le ..... *19* .....

A propos du traitement radiothérapique de la Maladie de Duplay ou périarthrite scapulo-humérale calcifiante

Président : M. STROHL, *Professeur*

PARIS

AMÉDÉE LEGRAND & JEAN BERTRAND, ÉDITEURS

93, BOULEVARD SAINT-GERMAIN, 93

1942

LE DOYEN ..... BAUDOUIN

I. — PROFESSEURS

	MM.
Anatomie	ROUVIERE.
Physiologie	Léon BINET.
Physique médicale	STROHL.
Chimie médicale	POLONOVSKI.
Bactériologie	GASTINEL
Parasitologie et histoire naturelle médicale	BRUMPT.
Pathologie et thérapeutique générales	BAUDOUIN.
Pathologie médicale	N...
Pathologie chirurgicale	QUENU
Anatomie pathologique	LEROUX.
Histologie	CHAMPY.
Pharmacologie et matière médicale	TIFFENEAU.
Thérapeutique	AUBERTIN.
Hygiène et médecine préventive	TANON.
Médecine légale	DUVOIR
Histoire de la médecine et de la chirurgie	LEVY-VALENSI.
Pathologie expérimentale et comparée	Henri BENARD.
Hydrologie thérapeutique et climatclogie	CHIRAY.
Clinique médicale	ABRAMI. FIESSINGER. HARVIER. P. VALLERY-RADOT.
Hygiène et clinique de la première enfance	CATHALA
Clinique des maladies des enfants	Robert DEBRE.
Clinique des maladies mentales et des maladies de l'encéphale	LAIGNEL-LAVASTINE
Clinique des maladies cutanées et syphilitiques	GOUGEROT.
Clinique des maladies du système nerveux	GUILLAIN.
Clinique des maladies infectieuses	LEMIERRE.
Clinique chirurgicale	CADENAT. GOSSET. LENORMANT. MONDOR.
Clinique ophtalmologique	VELTER.
Clinique urologique	CHEVASSU.
Clinique d'accouchements	COUVELAIRE. LEVY-SOLAL. PORTES
Clinique gynécologique	MOCQUOT.
Clinique chirurgicale infantile et orthopédie	LEVEUF
Clinique thérapeutique médicale	LOEPER.
Clinique oto-rhino-laryngologique	LEMAITRE.
Clinique thérapeutique chirurgicale	BROCQ
Clinique propédeutique	M. VILLARET.
Clinique de la tuberculose	TROISIER.
Clinique chirurgicale orthopédique	MATHIEU.
Clinique de cardiologie	DONZELOT.
Clinique de neuro-chirurgie	Clovis VINCENT.
Assistance médico-sociale	N...
Professeurs sans chaire	DOGNON. GIROUD. HAZARD. JAYLE. JOANNON. OLIVIER. VERNE.

R. UNIV.
BIBLIOTHEEK
LEIDEN

II. — AGREGES EN EXERCICE

MM.

AMELINE ..... Pathologie chirurgicale.
BARIETY ..... Pathologie médicale.
BERNARD Etienne. Pathologie médicale.
BESANÇON (Justin). Hydrologie.
BONNET ..... Bactériologie.
BOULIN ..... Pathologie médicale.
BROUET ..... Pathologie médicale.
BULLIARD .... Histologie.
CACHERA ..... Pathologie médicale.
CORDIER ..... Anatomie.
COSTE ..... Pathologie médicale.
COUVELAIRE (Roger). Urologie.
DELARUE ..... Anatomie pathologique.
DELAY ..... Pathologie médicale.
DEGREZ (H.) .. Physique.
DESOILLE ..... Médecine légale.
DIGONNET .... Obstétrique.
DOGNON ..... Physique.
FEVRE ..... Pathologie chirurgicale.
FUNCK-BRENTANO. Pathologie chirurgicale.
GALLIARD .... Parasitologie.
GARCIN ..... Pathologie médicale.
Mlle GAUTHIER-VILLARS. Anatomie pathologique.
DE GENNES ... Pathologie médicale.

MM.

HAGUENAU ... Pathologie médicale.
LACOMME ..... Obstétrique.
LANTUEJOUL.. Obstétrique.
LAVIER ..... Parasitologie.
LELONG ..... Pathologie médicale.
LEMAIRE ..... Pathologie expérimentale.
LENEGRE ..... Pathologie médicale.
Mlle J. LEVY... Pharmacologie.
MARCHAL ..... Pathologie médicale.
MENEGAUX ... Pathologie chirurgicale.
MOLLARET .... Pathologie médicale.
MOUQUIN ..... Pathologie médicale.
PATEL ..... Pathologie chirurgicale.
PETIT-DUTAILLIS. Pathologie chirurgicale.
RENARD ..... Ophtalmologie.
RICHET ..... Physiologie.
SENEQUE ..... Pathologie chirurgicale.
SICARD ..... Pathologie chirurgicale.
SOULIE ..... Pathologie médicale.
SUREAU ..... Obstétrique.
TURPIN ..... Pathologie médicale.
WILMOTH ..... Pathologie chirurgicale.

III. — AGREGES RAPPELES A L'EXERCICE

pour le service des examens

MM.

ALGLAVE ..... Pathologie chirurgicale.
CHAILLEY-BERT. Physiologie.
GUENIOT ..... Obstétrique.
HEITZ-BOYER.. Pathologie chirurgicale.
HUGUENIN .. Anat. Pathol.

MM.

LE LORIER ... Obstétrique.
NEVEU-LEMAIRE. Parasitologie.
PIEDELIEVRE. Méd. lég.
VAUDESCAL .. Obstétrique.

IV. — AGREGES CHARGES DE COURS DE CLINIQUE ANNEXE

à titre permanent

MM.

ALAJOUANINE .
BRULE .....
CHABROL .....
CHEVALLIER ..
LAROCHE (G.)..
LIAN .....
MOREAU .....
SEZARY ..... } Clinique médicale.

MM.

BASSET .....
GATELLIER ...
de GAUDART d'ALLAINES..
MOULONGUET..
MOURE ..... } Clinique chirurgical

MM.

ECALLE .....
VIGNES ..... } Clinique obstétricale.

V. — CHARGES DE COURS

MM.

CHAILLEY-BERT, agrégé .... Education physique
LEDOUX-LEBARD ..... Radiologie clinique
DECHAUME ..... Stomatologie.
N. ..... Puériculture.

Par délibération en date du 9 décembre 1798, l'Ecole a arrêté que les opinio émises dans des dissertations qui lui seront présentées, doivent être considéré comme propres à leurs auteurs et qu'elle n'entend leur donner aucune approbati ni improbation.

A MON PERE, A MA MERE

En- témoignage d'affection et de piété filiale.

AUX MIENS

A MES AMIS

A MON MAITRE ET PRESIDENT DE THESE

Monsieur le Professeur A. STROHL

Professeur de Physique Médicale
à la Faculté de Médecine de Paris

Membre de l'Académie de Médecine

En remerciement pour l'honneur qu'il me fait en acceptant la présidence de cette thèse.

A MON MAITRE

Monsieur le Docteur F. LEPENNETIER

Radiologue des Hôpitaux de Paris

Chef du Service Central d'Electro-Radiologie
de l'Hôpital Tenon

Qui a bien voulu me guider dans ce travail, et me faire profiter de sa grande expérience de clinicien, et d'électro-radiologue, en témoignage de ma respectueuse reconnaissance.

A Monsieur le Docteur A. ENNUYER

Assistant au Centre Anticancéreux de la Ville de Paris
Fondation P.-Curie

Qui m'a inspiré le sujet de cette thèse et aidé de ses bienveillants conseils.

A MES MAITRES DES HOPITAUX DE PARIS

A MES MAITRES DES HOPITAUX DE LILLE

I. — INTRODUCTION

La notion de périarthrite scapulo-humérale, aujourd'hui mieux connue grâce à la technique radiologique, date de 1872.

Dans un mémoire paru à cette époque dans les *Archives de Médecine*, Duplay décrivit cette entité clinique qui, depuis lors, fut aussi appelée « maladie de Duplay ». Il en signalait les signes cliniques, en découvrit le substratum anatomique et préconisa même un traitement.

Un des malades de Duplay avait présenté, à la suite d'une contusion, une raideur de l'articulation de l'épaule. Le seul moyen de procurer une guérison rapide était, écrit-il, « de rompre de vive force et en une seule séance les adhérences et les brides fibreuses » sous anesthésie au chloroforme, le bras étant porté jusqu'à la verticale.

Or, quelques semaines plus tard, le malade mourut de congestion pulmonaire intercurrente, et l'autopsie lui donna les renseignements suivants sur les lésions articulaires et péri-articulaires de l'épaule traitée : « Au lieu du tissu cellulaire lâche et lamelleux qui, à droite occupe la face profonde du muscle, on trouve du côté malade, un tissu fibreux extrêmement résis-

tant constituant des brides, des lames irrégulièrement disposées, qui, dans plusieurs points unissent le deltoïde à l'extrémité supérieure de l'humérus. Il n'existe plus aucune trace de cette vaste bourse séreuse que l'on trouve manifestement à droite. »

Après cette première périarthrite, dite fibreuse, fut décrite une péri-arthrite avec calcifications, et Stieda en 1908, puis Kienböck en 1910, semblent avoir été les premiers à présenter des radiographies sur lesquelles les calcifications péri-articulaires étaient visibles.

Après les cas signalés par Holzchnecht en 1911, le premier travail français sur cette question est dû à Bergonie et à Speder en 1912.

La maladie de Duplay a fait depuis cette époque l'objet de nombreux travaux français et étrangers, dont nous citons les principaux à l'index bibliographique.

II. — ANATOMIE

Avant d'entreprendre l'étude clinique et d'envisager le traitement des périarthrites scapulo-humérales avec calcification, il n'est pas inutile de revoir rapidement sur une simple planche, l'anatomie de la région scapulaire.

Le fait d'être familiarisé notamment avec la topographie des bourses séreuses périarticulaires et des points d'insertions tendineuses, nous facilitera grandement l'interprétation des clichés radiologiques pour l'élaboration du diagnostic positif de ces lésions de calcification. Celles-ci siègent, en effet, non seulement au niveau des bourses séreuses, comme le donnerait à penser l'appellation classique, souvent employée de bursite, mais le plus souvent dans les tendons eux-mêmes. C'est pourquoi le terme de périarthrite calcifiante nous paraît préférable.

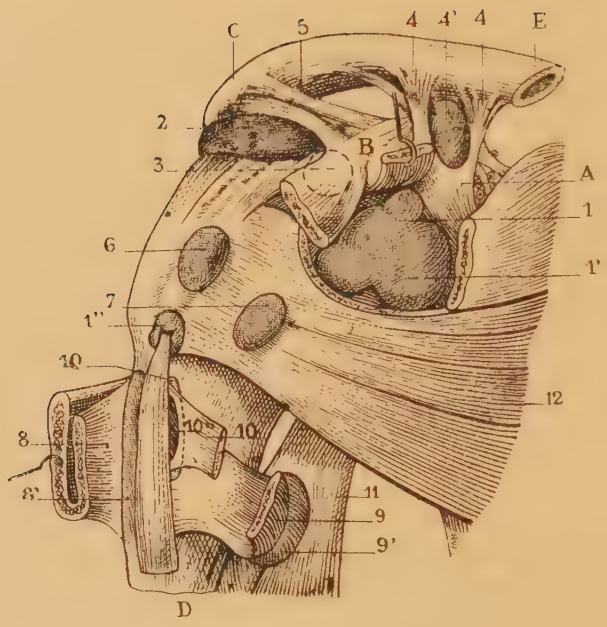

Fig. 1. — *Bourses séreuses de l'épaule* (1).

A, scapulum, vue antérieure.
B, apophyse coracoïde.
C, acromion.
D, humérus.
E, clavicule relevée en haut.
1, synoviale scapulo-humérale, avec 1' son prolongement sous-scapulaire 1'' son prolongement bicipital.
2, bourse sous-acromiale.
3, bourse coracoïdienne.
4, 4 ligaments coraco-claviculaires, avec 4' bourse séreuse placée entre ces deux ligaments.
5, synoviale de l'articulation acromio-claviculaire.
6, bourse séreuse située au-dessous du court biceps.
7, bourse séreuse située en avant du tendon de sous-scapulaire.
8, grand pectoral, avec 8' sa bourse séreuse.
9, tendon du grand rond, avec 9' sa bourse séreuse.
10, tendon du grand dorsal, avec 10' sa bourse antérieure.
11, long triceps.
12, sous-scapulaire.

(1) D'après Testut, in F. Pasteur. *Journal de Radiologie*, t. VI, année 1932, page 422.

III. — ETUDE CLINIQUE

A. — Définition.

On définissait habituellement la périarthrite scapulo-humérale comme une inflammation chronique de la bourse séreuse acromiale.

Les autres bourses séreuses de l'épaule, aujourd'hui mieux connues, ainsi que les parties tendineuses, peuvent également participer au même processus inflammatoire.

B. Etiologie.

Les classiques tenaient pour « certaine et admise par tous » l'origine traumatique de la périarthrite scapulo-humérale. Elle succède aux traumatismes de l'épaule : contusion plus ou moins violente, distorsion, luxation de l'humérus, luxation de la longue portion du biceps, fracture parcellaire ou non de l'extrémité supérieure de l'humérus ou tubérositaire.

Duplay invoquait l'épanchement sanguin dans la bourse séreuse, et le développement d'une véritable arthrite ankylosante avec production de calcification. Kienböck, lui aussi, pensait que la calcification est due à un hématome de la bourse séreuse.

Il est certain, évidemment, que l'articulation de l'épaule cachée sous un épais matelas musculaire, cravatée de tendons, entourée de nombreux plans de glissements différenciés ou non, mais dépourvue par rapport aux autres articulations, d'appareils de contension robustes et de joints articulaires solides, réagit au traumatisme plus encore par son tissu périarticulaire, que par ses parties osseuses.

Cependant, comme le font ressortir des observations insérées ci-après, si on relève souvent la notion de traumatisme de l'épaule ou du bras dans les antécédents de ces malades, cette étiologie n'est certainement pas la seule, car dans de nombreux cas, la notion de traumatisme a passé complètement inaperçue ou même n'a jamais existé.

D'autre part, le traumatisme ayant porté sur une épaule, et étant tenu pour responsable des lésions périarticulaires avec calcification, on est étonné de découvrir les mêmes lésions au niveau de l'autre épaule qui, elle, n'a pas été traumatisée. Il est infiniment probable que ces lésions, totalement silencieuses, préexistaient au traumatisme et qu'elles ne sont devenues douloureuses qu'à l'occasion de celui-ci.

D'autres auteurs, comme Bergonié et Speder, y voient des lésions d'origine infectieuse et notamment la syphilis; tandis que Wrede en fait une maladie diathésique plus ou moins liée à l'arthritisme (en effet, ces lésions se voient chez les malades qui ont atteint et même dépassé 40 et 50 ans). Mais pour lui, il ne s'agit pas des bourses séreuses mais de lésions intéressant les tendons des muscles scapulaires.

Nous donnons plus loin l'opinion de Leriche sur la pathogénie de ces lésions.

C. — Examen clinique.

Quelle que soit l'étiologie, traumatique ou infectieuse, qu'il s'agisse d'un hématome calcifié, ou d'une calcification secondaire à une infection, les signes cliniques sont toujours les mêmes.

Symptomatologie

1) *Douleurs spontanées.* — A l'interrogatoire, quelquefois les malades se plaignent de douleurs spontanées, ou d'une sensation permanente de gêne, avec engourdissement diffus du moignon de l'épaule, et irradiation dans tout le bras. Cette douleur est particulièrement intense la nuit, capable d'empêcher tout sommeil, et obligeant le malade à caler son épaule en position antalgique à l'aide de coussins.

Cependant, plus généralement la douleur apparaît brusquement, intense d'emblée, à l'occasion de certains mouvements du bras. Ces phénomènes douloureux peuvent être intermittents avec période de paroxyme et de rémission spontanée, les périodes de crise pouvant durer de quelques jours à quelques semaines et même plusieurs mois. Dans d'autres cas, ces douleurs sont continues, limitant considérablement la possibilité de mouvoir l'articulation de l'épaule et amenant le malade à consulter.

A la palpation, on localise d'un doigt, sur le trajet du circonflexe, un point très limité, siège d'une douleur exquise située à 4 travers de doigt au-dessous de l'acromion, ou au niveau de la gouttière bicipitale, suivant qu'il s'agit de la bourse séreuse sous-deltoïdienne ou de celle du tendon de la longue portion du biceps, plus rarement la douleur est localisée sur le trajet des filets nerveux du plexus cervical.

On ne perçoit que très rarement, chez les sujets maigres, une nodosité profonde correspondant à la calcification et dont la pression provoque une douleur très vive.

2) *Gêne fonctionnelle.* — La gêne fonctionnelle, bien qu'importante, est difficilement précisée par le malade et demande à être soigneusement recherchée. En effet, les mouvements de suppléance, qui s'établissent rapidement dans les articulations acromio-claviculaires, et dans le déplacement physiologique du scapulum, peuvent tromper.

Il faut se placer derrière le malade et immobiliser solidement, avec une main, l'angle inférieur de l'omoplate, tandis qu'avec l'autre main on mobilise le bras.

Fait essentiel, la gêne fonctionnelle n'est pas généralisée d'une manière uniforme à tous les mouvements de l'articulation scapulo-humérale. Dans sa monographie « des rhumatismes de l'épaule », Robert Merklen décrit très minutieusement le mouvement passif de l'abduction au cours des périarthrites. On porte assez facilement, dit-il, le bras en abduction jusqu'à 45°; il se produit alors, si l'on force, un res-

saut qui correspond au passage de la grosse tubérosité et de la calcification sous l'acromion, ressaut accompagné d'une très vive sensation de douleur en un point très précis sous-acromial, avec irradiation dans tout le bras. A partir de 90° le sus-épineux et le sous-épineux, préalablement contracturés, se détendent et la douleur spontanée devient moindre. De plus, signe décrit par Dawbarn, on ne retrouve plus de point douloureux sous-acromial puisque l'insertion du sus-épineux se trouve alors sous l'acromion.

Cette limitation de l'abduction, qu'elle soit active ou passive, est caractéristique et de beaucoup la plus importante, les mouvements de rétropulsion, de rotation, de circumduction étant eux aussi limités, mais à des degrés beaucoup moindres; par contre, les mouvements de propulsion restent relativement faciles.

Ces malades ont donc particulièrement de la difficulté à porter la main à la face postérieure du tronc. Weiss et Fraun ont écrit, à propos de l'un d'eux, que l'épaule n'était limitée que dans les mouvements nécessaires pour porter la main dans la poche du pardessus; c'est ce qu'ils ont appelé le signe de Duplay.

3) *Déformation de l'épaule.* — Il va de soi que l'examen se pratique le malade étant dévêtu jusqu'à la ceinture, afin de pouvoir comparer côté sain et côté malade.

On ne constate ni gonflement, ni rougeur, mais une certaine déformation de l'épaule, due à un léger abaissement du moignon de l'épaule : celui-ci a perdu

de sa convexité normale, il est aplati. Ceci est dû à une plus ou moins importante atrophie musculaire plus accusée parfois au niveau du sus et sous-épineux qu'au niveau du deltoïde. Cette atrophie musculaire d'origine soit réflexe soit névritique, peut même gagner les muscles pectoraux.

Il est donc nécessaire de bien examiner son malade et d'inspecter successivement les faces, postérieure et antérieure de l'épaule douloureuse.

Si l'on relève un certain degré d'amyotrophie, parfois très discrète d'ailleurs, les examens par excitation électrique, soit au courant faradique, soit au courant galvanique, ne donnent pas de réaction de dégénérescence.

Bien que l'examen clinique, méthodiquement conduit, nous apporte de précieux renseignements, le diagnostic positif de périarthrites calcifiantes ne peut être posé, bien entendu, que grâce à l'examen radiographique.

D. — Examen radiologique.

1) *Technique.* — Pour que l'examen soit correct, il importe d'abord de faire un examen radioscopique du malade, soit en position verticale, le dos contre l'écran fluorescent, soit en décubitus ventral, et légèrement placé en oblique postérieure, de façon à bien dégager l'ombre de la calcification de l'ombre scapulo-humérale.

Stegeman a insisté sur l'importance de la localisation radioscopique : elle permet, en effet, d'observer

que le coincement du corps opaque correspond à l'apparition de la douleur lors des mouvements d'abduction du bras. La palpation sous écran permet également de constater que la pression sur la calcification correspond exactement au point douloureux maximum. Enfin le centrage sous écran permet de choisir l'incidence à donner au malade par rapport au rayon normal et la position à donner au bras pour obtenir la meilleure image des lésions.

Bergonié et Speder ont conseillé, eux, de mettre le malade de face et de placer le bras en abduction afin de mieux dégager la région qui se trouve entre la voûte sous-acromio-claviculaire et la tête humérale.

La calcification du tendon du petit rond sera mieux mise en évidence par la rotation interne du bras, car l'insertion de ce muscle est postérieure. Par contre, la calcification du sous-scapulaire sera dégagée par la rotation externe, l'insertion de ce muscle étant antérieure. Les calcifications du tendon du long biceps peuvent se projeter sur la tête humérale et être confondues avec une opacification humérale; l'examen radiologique de profil est alors indiqué pour en préciser la localisation topographique dans le plan antéro-postérieur.

Dans tous les cas, il est indispensable de radiographier les deux régions scapulo-humérales, car malgré la localisation clinique unilatérale, comme nous l'avons déjà signalé, les calcifications sont fréquemment bi-latérales.

Il y a lieu, de plus, d'attirer l'attention sur les dé-

tails techniques, lors de la prise du cliché radiographique, car ils doivent être tels, que les calcifications ne soient pas « brûlées » par un temps de pose trop important, une tension trop élevée, ou un développement trop prolongé. En moyenne, sans écran renforçateur, il faut poser trois secondes sous 80 Kv et 60 Ma, de face comme de profil. (Pour le profil, placer un film courbe 13/18 dans le creux de l'aisselle, le bras étant en abduction au moins à 45°; centrer à 4 travers de doigt en dedans de l'extrémité externe de la clavicule, l'ampoule étant éloignée de 40 centimètres et décalée de 15° en dehors. La méthode consistant à placer l'épaule malade sur le film et à prendre le cliché à travers le thorax de profil, le bras sain étant relevé au-dessus de la tête, n'est pas indiquée ici, à cause des projections possibles de calcifications thoraciques sur la région qui nous intéresse.)

2) *Interprétation.* — La radiographie ainsi prise montre, dans ces cas, une ou plusieurs taches opaques, d'aspect homogène, de formes régulières, allongées, arrondies, ou en forme de croissant, de taille variant entre celle d'une lentille et celle d'un noyau de pruneau, de situation variable dans les parties molles.

Les radiologistes ont cherché à différencier les calcifications des bourses séreuses sous-acromio-claviculaires, de celles siégeant dans les insertions tendineuses. Les premières situées entre le bord externe de l'ombre de la voûte sous-acromio-claviculaire et celle de la tête humérale, de forme arrondie ovalaire,

correspondent à des calcifications après bursite sous-acromiale; les secondes, plus bas situées, à la hauteur de la coulisse bicipitale, sur le bord externe de la tête humérale près du trochiter, de forme plus allongée, correspondent à des calcifications après tendinite bicipitale. « Il y a lieu, cependant, écrit MERKLEN, de formuler certaines réserves sur les calcifications qui ont l'aspect de masses arrondies, de telles images seraient compatibles, en effet, avec l'existence de calcifications de tendons. » Tel est également l'avis de CODMAN.

Il faut, enfin, insister sur l'intégrité des contours articulaires car la coexistence d'arthrite et de périarthrite n'a été que très rarement relevée par les auteurs.

E. — ANATOMIE PATHOLOGIQUE.

Les premiers auteurs, dont DUPLAY, ont localisé les calcifications péri-scapulo-humérales au niveau des bourses séreuses sous-acromio-claviculaires. Mais, plus tard, WREDE et les auteurs américains, CODMAN en particulier, signalèrent que les compressions calcaires siégeaient fréquemment au niveau des insertions tendineuses des muscles tubérositaires. Sans aucun doute, le tendon du sus-épineux est le plus souvent atteint. Cependant, des localisations ont été également souvent notées au niveau des tendons du muscle sus-épineux du sous-scapulaire du petit rond, et de la longue portion du biceps.

Ces calcifications apparaissent sous des aspects très

différents, après exérèse chirurgical : soit aspect d'un dépôt pulvérent, soit aspect d'une masse pâteuse, qui a été comparée à la « pâte à l'oxyde de zinc », soit aspect de grains riziformes, soit aspect d'un dépôt dur et crayeux de couleur blanc-jaunâtre non homogène et granuleux, dont le caractère essentiel, comme l'a fait remarquer MERKLEN, est l'absence de toute structure osseuse. Aussi est-ce à tort que DUFOUR et COULON ont employé le terme d'ossification.

L'étude de la *composition chimique* de ces nodules calcaires a été abordée. Dans les analyses pratiquées, notamment celles de GUILLEMET faite sur la demande du Professeur LERICHE, à part des matières protéiques, le dépôt était entièrement soluble dans une solution d'acide chlorhydrique diluée à chaud. Un pourcentage de 6,12 % de chaux et quelques traces de fer et de magnésium ont été relevés. Poursuivant les mêmes analyses, de son côté de JUNG a trouvé des résultats identiques.

L'histologie de ces lésions a été, elle aussi, étudiée d'une façon minutieuse, principalement par STULTZ et BRENKMANN, qui ont publié leurs observations. « Les coupes, décrivent ces auteurs, intéressent du tissu tendineux où sont disséminés de nombreux foyers de nécrose et de calcification : au contact des foyers calcaires se trouve établi un tissu conjonctivo-vasculaire jeune qui constitue de véritables granulomes de résorption. « Tous les foyers de dégénérescence calcaire visibles sur nos coupes, ne sont cependant pas entourés de ces tissus de granulation, parmi les plus petits foyers en particulier, certains en sont en-

core dépourvus, indice que cette réaction cellulaire est un phénomène secondaire et conditionné par la première lésion », et ces auteurs de conclure : « Nécrose des tissus tendineux, calcifications, granulomes, voilà comment se suivent les événements dans la périarthrite sans atteinte primitive des bourses séreuses. »

L'évolution, précise Weissemback, serait plus rapide en cas de bursite calcifiante qu'en cas de tendinite calcifiante. Cette opinion a paru se vérifier sur plusieurs de nos observations.

F. — Pathogénie.

Quelles peuvent bien être les causes d'apparition et les causes d'effacement de ces calcifications périarticulaires? En d'autres termes, quelle est leur pathogénie?

Parlant des lésions périarticulaires d'origine traumatique, même légères, ou des micro-traumatismes (ceux-ci peuvent d'ailleurs passer inaperçus), Didier nous dit : « Ce qui domine, c'est l'état contus des parties molles; dans ce tissu richement innervé et vascularisé les ruptures interstitielles, dilacération, suffusion, hématome, peuvent se produire au niveau des muscles, des tendons, des bourses séreuses, ou des parties molles. Les caillots, s'ils ne sont pas évacués, vont s'organiser en noyaux fibrineux, que la pénétration conjonctivo-vasculaire transforme en tissu conjonctif embryonnaire, tissus éminemment favorables à la précipitation calcique, le calcium se fixant di-

rectement à partir du sang épanché ou venant électivement par voie humorale des os voisins. »

Autrement dit, dans les cas où les dégâts anatomiques se cantonnent aux parties molles, la cicatrisation remanie l'architecture du tissu périarticulaire : A la nécrose conjonctive se substitue une prolifération qui peut, à des degrés divers, prendre un caractère fibreux ou s'orienter vers la calcification. Ces dépôts calcaires, soit dans les ligaments, soit dans les bourses séreuses, périarticulaires, témoignent d'une réaction banale du tissu conjonctif, qui a trouvé dans l'hyperhémie et la nécrobiose, des facteurs favorables à la précipitation du calcium.

Mais ces explications éclairent-elles totalement le problème? Quelle est la cause de ce déplacement des sels de chaux?

Il paraît bien probable que ce transport du calcium est en rapport avec une modification physico-chimique locale d'une part, mais d'autre part, avec un « neuro-traumatisme », suivant l'expression de Leriche. En effet, ces lésions traumatiques, hémorragiques, peuvent être le point de départ de réflexes sensitivo-moteurs, mais surtout vaso-moteurs, dont les conséquences fonctionnelles sont hors de proportion avec l'étendue des lésions anatomo-pathologiques. C'est l'éxplication que nous en donne Leriche par sa théorie de la mutation calcique, dans laquelle il attire l'attention sur les modifications, décalcification et ostéolyse localisées au niveau de la tête humérale. Brenkmann et Nadaud ont noté l'existence d'un foyer de raréfaction avec lacune centrale au niveau

de la tête humérale après traumatisme de l'épaule. « N'est-il pas indiqué de rapprocher ces deux termes, écrit LERICHE, raréfaction osseuse et nécrose osseuse d'un côté, dépôt calcique de l'autre, et de penser que l'un expliquait l'autre, le dépôt calcique se faisant dans les aires de circulation minima? »

Ce sont donc les conditions de circulation et surtout le débit circulatoire qui, pour LERICHE, ont une importance capitale. L'hyperhémie circulatoire est un facteur d'ostéo-porose, la pauvreté circulatoire est un facteur de calcification. Or, il faut bien admettre que la régulation circulatoire est uniquement une question de réflexes sensitivo-moteurs et vaso-moteurs.

Il est cependant bien difficile parfois d'apprécier les légères modifications de décalcification diffuse, surtout au niveau de la tête humérale, où l'ostéo-porose est fréquente.

G. — DIAGNOSTIC.

Le diagnostic différentiel ne se pose guère avec les *arthrites aiguës*, car la distension des culs-de-sac synoviaux, et par suite, le gonflement de la région articulaire sont dans ces cas caractéristiques. De plus, les douleurs sont beaucoup plus vives et surviennent au moindre mouvement de l'épaule quels qu'ils soient. Or, à la suite de DUPLAY, beaucoup d'auteurs pensent que la prédominance de la gêne fonctionnelle à l'abduction signe la périarthrite. Un CLICHÉ RADIOGRAPHIQUE démonstratif, mettant en évidence les calcifications en même temps que l'intégrité des concours ar-

ticulaires et des images de structure osseuse, TRANCHE LE DIAGNOSTIC plus catégoriquement que de longues et minutieuses recherches cliniques, permettant l'élimination d'*arthrite chronique*, de *carie sèche de l'épaule*.

Le diagnostic radiologique lui-même n'est pas difficile à établir : bien entendu, après un traumatisme, il faudra penser à une *fracture partielle des tubérosités*, par exemple l'arrachement du trochiter. Dans ce cas, on reconnaît les détails des travées osseuses sur le fragment détaché; de plus, les parcelles osseuses ont des contours moins nets et des angles plus aigus que celles des concrétions calcaires. Il paraît superflu d'insister davantage sur ce sujet ainsi que sur les fractures des os voisins : *extrémité externe* de la *clavicule, acromion, coracoïde*.

L'âge des sujets atteints de périarthrite de l'épaule, qui, pour la plupart, ont dépassé 40 et 50 ans, dispense de faire allusion aux *points d'ossification*.

L'*ostéo-chondromatose* synoviale est rare au niveau de l'articulation scapulo-humérale; les corps opaques sont alors arrondis et disséminés dans la région articulaire.

L'existence d'un *os acromial secondaire* pourrait constituer un piège : « Dans ce cas, écrit KÖHLER, sur le cliché usuel pris en incidence sagittale, cet os ne se profile pas sur l'image. » Du reste, si les anatomistes le trouvent dans 7 à 15 % des cas, les radiologues ne le signalent que très rarement.

Enfin, les calcifications périarticulaires de l'épaule peuvent ne constituer qu'une des localisations d'un processus général; il en était ainsi dans l'observation

de Thibierge et Weisenbach, dont le malade présentait de nombreuses lésions de *sclérodermie* et de multiples calcifications sous-cutanées.

II. — Pronostic. Evolution.

L'existence de telles lésions n'entraîne aucune complication, mais comporte un pronostic variable, puisque l'évolution peut se faire vers la résorption spontanée de toutes les calcifications, quelquefois en quelques semaines ou quelques mois, en même temps que la gêne fonctionnelle et les douleurs disparaissent; dans d'autres cas, celles-ci peuvent disparaître malgré la persistance des concrétions calcaires; dans d'autres cas encore, ces concrétions peuvent, nous l'avons déjà signalé, être complètement silencieuses, n'entraînant aucun trouble, et n'être qu'une découverte radiologique. Enfin, bien que préexistante au traumatisme, la périarthrite scapulo-humérale peut ne devenir douloureuse qu'à l'occasion de celui-ci.

Cependant, dans certains cas, comme chez une malade venue dans le service, et dont nous rapportons l'observation, les signes de périarthrite décrits ici plus haut, après un certain nombre d'années de souffrances et d'impotence fonctionnelle relativement bénigne, se peuvent développer, à partir d'un certain moment qu'il est impossible de prévoir, avec une vitesse de plus en plus accélérée, et aboutir en quelques semaines à une quasi-ankylose de l'articulation de l'épaule.

Donc, si la guérison spontanée est possible, — il

ne faut pas l'oublier lorsque l'on veut juger de la valeur d'une thérapeutique, — la durée trop prolongée de l'évolution, la possibilité de récidive, et surtout l'acuité des douleurs et l'importance de la gêne fonctionnelle croissante, nécessitent le plus souvent la mise en œuvre d'un traitement aussi actif et aussi rapide que possible.

IV. – TRAITEMENT

La disparition quelquefois spontanée des calcifications, dans les cas de périarthrites calcifiantes radiologiquement contrôlées, minimise évidemment dans une certaine mesure les résultats obtenus par traitement : les résultats obtenus par les méthodes que nous nous proposons de développer ici sont néanmoins indiscutables.

Les thérapeutiques les plus variées ont été proposées, avec des succès divers, pour le traitement des périarthrites. Quelques-unes ont un certain nombre de succès à leur actif.

A. — Traitement médical.

Le plus simple de tous, l'immobilisation, est conseillé par Codmann et Magnant.

Sénèque rapporte deux cas personnels, dans lesquels il a vu régresser et disparaître les troubles fonctionnels et les douleurs spontanées et s'effacer les signes radiologiques à la suite d'un traitement antisyphilitique.

Employés seuls, les moyens médicaux paraissent en

général inactifs. Tous les médicaments sédatifs ou antirhumatismaux : salicylate, iode, histamine, sinon conseillés par le médecin, du moins essayés par le malade, pour soulager ses douleurs, se sont révélés impuissants et n'ont pas réussi à rendre à ce dernier l'usage normal de son bras. La médication interne salicylée a cependant apporté à quelques-uns une légère amélioration, en semblant agir sur le syndrome douloureux. Weisenbach et Françon, par des infiltrations périarticulaires de novocaïne, ont obtenu, d'après leurs statistiques, 30 % de succès incomplets et 10 % d'échecs; dans ces derniers cas, disent-ils, les douleurs devenaient si vives que le traitement a dû être rapidement interrompu devant cette aggravation.

B. — Traitement hydrominéral.

Des auteurs comme Robert, Gay et Grandpierre, Weisenbach et Françon écrivent que de bons résultats ont été obtenus par des cures hydrominérales et citent des cas de guérison clinique, vérifiés radiologiquement, grâce aux bains d'air chaud, frictions et massages spéciaux d'Aix-les-Bains. On pourrait toutefois objecter, peut-être, que les cures thermales ne peuvent être acceptées, le plus souvent, que par la clientèle aisée, car elles n'agissent que lentement et demandent souvent plusieurs cures, séparées par plusieurs mois de repos. En revanche, elles paraissent d'excellents adjuvants pour modifier l'état « humoral » déterminant la maladie et pour parfaire le traitement radiothérapique.

C. — Traitement physiothérapique.

Un caractère commun de l'action thérapeutique de l'électricité et des radiations est un effet sédatif. Différents agents physiques ont été proposés. Dans certains cas, ils paraissent avoir une action très nette. Parmi eux, nous ne retiendrons que ceux qui ont donné quelques résultats.

Le *courant continu,* particulièrement eutrophique, aide à la résorption des œdèmes et des infiltrats, calme les douleurs des traumatismes récents et des algies tenaces.

La *diélectrolyse médicamenteuse* au salicylate de lithine ajoute son action pharmacodynamique propre.

Les *courants alternatifs de basse fréquence* (faradique, exponentiel, etc...) sont calmants par brassage ionique profond et sont indiqués contre les douleurs immédiatement après le traumatisme.

Les *courants de haute fréquence* (diathermie, ondes courtes) joignent à un brassage ionique *totius substantae,* d'après l'expression de d'Arsonval, un effet calorifique profond, activant le débit circulatoire, ce qui, pour certains, est un facteur capital de résorption sanguine. Leur action sédative n'est cependant pas toujours constante.

Les *radiations lumineuses et paralumineuses* (infra-rouges) agissent par voie réflexe cutanée, développant un effet calorifique et décongestionnant.

Quoi qu'il en soit, la chaleur endogène des courants de haute fréquence, ou radiante de la luminothérapie, donne en général des résultats plus favorables

que la chaleur de contact de l'hydrothérapie ou de l'air chaud; elle est surtout indiquée en dehors des réactions inflammatoires aiguës, donc, par exemple, dans le cas de périarthrite calcifiante de l'épaule. Dans les cas d'inflammation aiguë, il faut être très prudent en ce qui concerne les applications thermiques, quelles qu'elles soient.

Vignal, conjuguant la diathermie au traitement salicylé, aurait obtenu de bons résultats en cas de périarthrite calcifiante.

Ces traitements ne sont cependant habituellement que de simples adjuvants et demandent, pour être efficaces, un trop grand nombre de séances.

Nous omettons volontairement de parler ici de la radiothérapie, nous réservant d'envisager plus loin ce mode de traitement.

D. — Traitement chirurgical.

L'extirpation chirurgicale des concrétions douloureuses est également pratiquée. L'intervention est, en principe, bénigne et peut se faire sous anesthésie locale, mais nécessite quand même l'entrée en maison de santé, pour une période de quelques jours. Certains chirurgiens en sont très enthousiastes, puisque, disent-ils, la guérison est immédiate, absolue, définitive.

Cependant, Pouyanne écrit : « On voit des chirurgiens, qui n'ont l'expérience que d'un ou deux cas, généralement très satisfaits des résultats obtenus. Puis, à mesure que leur pratique s'étend, et qu'ils

connaissent mieux la maladie, son évolution, ils deviennent à la fois plus exigeants et plus réservés sur la qualité des résultats, et moins affirmatifs sur les conditions opératoires. »

L'intervention elle-même n'est pas toujours facile. Brocq, qui en a opéré un cas, il y a peu de temps, déclare que, croyant tomber sur une concrétion calcaire bien limitée, nette, dure, il s'était trouvé en présence, après incision, d'une substance pâteuse, d'une espèce de boue calcaire, de couleur blanc jaunâtre, qu'il avait dû ramasser à la curette, sans être jamais sûr de n'en pas laisser dans quelque repli de la bourse séreuse.

Tondeur fait, d'autre part, remarquer que « de la disparition constante, immédiate et définitive des douleurs », signalée par Tavernier, à la guérison complète, il y a une marge sérieuse : limitation des mouvements et douleurs à la mobilisation persistent, en effet, dans plusieurs cas, dans une large mesure.

Il y a lieu de faire remarquer qu'en cas de localisation de concrétions calcaires au niveau des tendons, ces derniers peuvent être plus ou moins lésés au cours de l'intervention.

Sénèque rapporte, d'autre part : « Si l'on a pu enregistrer des succès, il existe également des échecs après extirpation : chez un blessé de l'Hôtel-Dieu qui présentait une luxation de l'épaule parfaitement réduite, avec atrophie du deltoïde et une calcification de la bourse séreuse sous-deltoïdienne, je suis intervenu à la demande expresse du malade, las des traitements proposés et restés jusqu'alors inactifs, mais

en faisant toutes réserves sur le résultat ultérieur. Ces réserves n'étaient pas vaines, car, après avoir extirpé totalement et d'une pièce la calcification sous-deltoïdienne, ainsi que l'a montré une radiographie faite après intervention, les résultats ont été nuls et les troubles fonctionnels ont persisté comme avant l'opération. »

Enfin, argument qui a sa valeur, nous signalerons que les cicatrices opératoires présentent des inconvénients d'ordre esthétique qui, au niveau de l'épaule, chez la femme en particulier, ne sont pas négligeables.

Ces critiques et objections ne peuvent être retenues à l'encontre de la radiothérapie.

E. — Traitement radiothérapique.

Le but de notre travail est précisément d'insister sur la valeur du traitement radiothérapique de la maladie de Duplay.

Aysac, dans une thèse, en 1926, rapporte des observations, à propos de cette affection, de cas traités et guéris par les rayons X, mais ne donne pas de précisions sur les doses prescrites et la technique employée. Il se borne à conclure que ce mode de traitement peut être intéressant.

En 1929, Walter, de Belfort, publie dans le *Journal de Radiologie* la guérison d'un cas de périarthrite de l'épaule : « Sur les insistances d'un chirurgien, qui ne veut pas intervenir, le traitement radiothérapique est entrepris. En un mois, écrit-il, le malade est guéri : tous les mouvements du bras sont redevenus

normaux, la disparition des calcifications est presque totale. » L'auteur insiste sur le fait que le diagnostic et le traitement ont été purement du domaine radiologique.

Brenknann et Nadaud, en 1932, font paraître l'observation d'une femme âgée, atteinte de périarthrite de l'épaule avec calcifications bilatérales. Mais, bien que celles-ci fussent bilatérales, la douleur et la limitation des mouvements, principalement d'abduction, ne se présentaient que du côté droit. D'autre part, la malade ne se souvenait pas avoir jamais subi un traumatisme sur l'une ou l'autre épaule, mais était par contre d'un tempérament rhumatisant. En peu de jours, grâce au traitement radiothérapique, la sédation des douleurs était absolue et la récupération des mouvements était totale. Enfin, en six semaines, les foyers de calcification étaient presque entièrement résorbés.

Haenisch, ayant traité dix cas de la même affection par les rayons X, déclare : « Un examen radiographique fut pratiqué avant, pendant et après traitement. Les calcifications s'atténuaient ou disparaissaient, selon que la périarthrite évoluait vers l'amélioration ou vers la guérison. »

Dufour, de Mâcon, relatait en 1932 une observation intitulée : *Quelques cas d'ossifications des parties molles de l'épaule; leur traitement radiothérapique.* (A propos du terme d'ossification, nous renvoyons le lecteur au paragraphe de l'anatomie pathologique, où nous avons insisté sur le fait qu'il n'y avait jamais organisation en lamelles, ni rien qui rap-

pelât la structure osseuse au niveau de ces concrétions.)

Quatre des sept malades soignés par cet auteur ont reçu le traitement radiothérapique : « Non seulement, écrit Dufour à leur sujet, nous avons eu le plaisir de voir ces malades accuser, d'une façon constante, la disparition de leurs douleurs et de l'impotence fonctionnelle, mais aussi nous avons constaté l'atténuation et même l'effacement des images pathologiques notées antérieurement à l'examen radiologique. »

Chaumet publie une statistique de neuf cas de périarthrite calcifiante soignés par les rayons X. Malheureusement, la plupart de ces malades avaient, en plus de la radiothérapie, été soumis à un traitement, soit par ionisation, soit par faradisation, ce qui peut troubler l'interprétation de ces résultats. Il écrit néanmoins : « La périarthrite scapulo-humérale est le plus souvent rapidement et considérablement améliorée par la radiothérapie », et il ajoute à propos de ces neufs malades : « Neuf guérisons ou quasi-guérisons (dans quelques cas, persistance d'un point douloureux à la forte pression de la région sous-acromiale, un peu de gêne dans certains mouvements) obtenues en deux mois de traitement en moyenne, quelle que soit l'ancienneté des lésions. »

Plus catégorique, Aimé, dans le *Journal belge de Radiologie*, écrit en 1932 : « J'ai publié en 1921 un premier cas de bursite sous-acromiale calcifiée guérie radicalement par la radiothérapie. » Et plus loin : « Les dix cas que j'ai observés depuis 1921 semblent

démontrer que la radiothérapie est le traitement de choix. La guérison a été observée dans tous les cas et il ne m'a pas encore été signalé de récidive. » Et il ajoute que ces résultats ont été obtenus après l'échec de thérapeutiques les plus diverses, tant médicamenteuses que physiothérapiques ordinaires.

Merklen est du même avis : « On peut considérer, à l'heure actuelle, la radiothérapie comme la plus puissante méthode physiothérapique de traitement des rhumatismes de l'épaule. Elle peut être utilisée à peu près dans toutes les variétés d'arthrites de l'épaule, mais spécialement dans l'ostéoarthrite dégénérative chronique et dans les périarthrites avec calcifications. » Nous sommes donc loin de l'opinion de Tavernier, qui, en 1932, pensait que les calcifications étaient le plus souvent tenaces, ne se laissant modifier par aucun traitement médicamenteux ou physique.

Dans le service de M. Lepennetier, au centre d'électroradiologie de l'hôpital Tenon, nous avons personnellement pu suivre un assez grand nombre de ces malades traités par la physiothérapie et en particulier par la radiothérapie, non par inclination systématique de médecin spécialisé, mais précisément parce que ces malades avaient été aiguillés dans le service par d'autres médecins, le plus souvent, après échec de nombreuses tentatives thérapeutiques.

Tout dernièrement, sur plusieurs de ces cas en traitement, nous avons pu assister, par la prise de clichés de contrôle successifs, à la résorption progressive des calcifications périarticulaires, résorption allant de

pair, indubitablement, avec la disparition, également progressive, des phénomènes d'impotence fonctionnelle et de douleurs spontanées à la mobilisation.

Nous avons pensé qu'il serait intéressant de rapporter ici quelques observations prises parmi les plus démonstratives.

Observation due a l'obligeance des docteurs J. Belot, Peuteuil et Nadal

Mlle M..., infirmière, est réveillée, au milieu de la nuit, par une douleur à l'épaule gauche d'une violence telle que tout mouvement est rendu impossible. Cette arthralgie ne s'accompagne d'aucun phénomène infectieux, ni d'aucune modification des téguments.

Cette première manifestation articulaire apparaît un mois après un séjour que la malade fit au bord de la mer, et au cours duquel elle s'exposa, souvent et longtemps, au soleil. A son retour, les régions découvertes du corps, et en particulier les épaules, sont le siège d'une pigmentation intense.

Mlle M... est radiographiée, dès le lendemain de sa crise douloureuse. On remarque une décalcification très marquée, et à contours nettement arrêtés, de la grosse tubérosité humérale, qui paraît creusée d'une géode. En regard, dans la région sous-deltoïdienne, sont visibles deux grosses calcifications (fig. 2).

Un chirurgien consulté conseille une intervention que la malade refuse.

Un traitement radiothérapique est alors institué.

Fig. 2. — Epaule gauche avant traitement.

Fig. 3. — Epaule gauche après traitement.

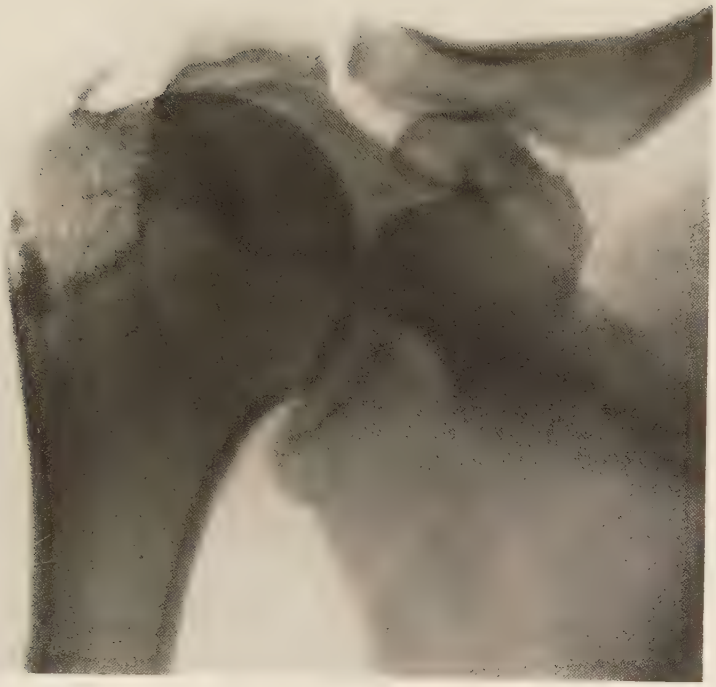

Fig. 4. — Epaule droite avant traitement.

Fig. 5. — Epaule droite après récidive.

Une dose totale de 2.000 r., filtrés par 1 millimètre de Cu et 2 millimètres d'Al, est appliquée en trois semaines, sur deux portes d'entrée, l'une antérieure, l'autre postérieure.

Après une légère recrudescence, les douleurs diminuent rapidement et ont déjà disparu lors des dernières séances de rayons X. Une radiographie faite à ce moment montre une disparition à peu près complète des calcifications périarticulaires et une recalcification de l'humérus voisine de la normale (fig. 3).

Pendant deux ans, la guérison se maintient : il ne persiste qu'une sensibilité légère à l'occasion de certains mouvements. Puis les douleurs réapparaissent progressivement, aux deux épaules cette fois.

Les images radiologiques reproduisent des deux côtés des aspects comparables à celui qui fut observé antérieurement à l'épaule gauche (fig. 4 et 5).

Un nouveau traitement radiothérapique est institué et 2.400 r. sont appliqués sur chaque articulation par deux portes d'entrée.

La douleur ne cède cette fois que quinze jours à trois semaines après la fin du traitement. A ce moment, les radiographies témoignent d'une disparition presque complète des calcifications périarticulaires, avec recalcification humérale.

La guérison se maintient depuis un an.

Cette observation, retenue entre plusieurs autres semblables, est un bel exemple de mutation calcique.

La radiothérapie a suffi à elle seule à faire disparaître les douleurs et, déclenchant un processus in-

verse du processus pathologique initial, elle a amené à deux reprises la disparition des calcifications périarticulaires et rétabli la calcification osseuse normale.

Observation due a l'obligeance du docteur F. Lepennetier

Mme de B... souffrait, depuis plusieurs semaines, d'une douleur de plus en plus vive dans la région de l'épaule et paraissant s'irradier vers le bras. Un médecin consulté ne constate pas d'impotence notable de l'articulation scapulo-humérale dans les mouvements provoqués, mais seulement une certaine difficulté à porter le bras en abduction. Cet effort est d'ailleurs douloureux. Ce tableau clinique assez fruste oriente en faveur d'une névralgie cervico-brachiale et la malade nous est envoyée pour radiographie de la colonne cervicale, face et profil.

C'est presque fortuitement que, au cours de notre examen radiologique, le diagnostic exact nous fut révélé, en préparant, par centrage radioscopique, la radiographie de profil de la colonne cervicale, par le procédé si pratique, et encore peu connu, qui consiste, le sujet étant assis ou debout, à placer la cassette porte-film inclinée de l'épaule à la région temporale.

En plaçant notre malade derrière l'écran, nous eûmes la surprise d'avoir l'attention attirée par une tache opaque, sous-acromiale, extrêmement nette, si évidente que le diagnostic de calcification périarti-

culaire pouvait déjà être fait. Un cliché exécuté immédiatement confirma notre première impression (fig. 6).

Le profil de la colonne cervicale ne révélait, comme la face, aucune lésion osseuse.

Aussi, d'accord avec le clinicien, fut-il décidé de procéder à un traitement physiothérapique de la périarthrite scapulo-humérale.

La malade reçut 10 séances de rœntgenthérapie modérément pénétrante : séances espacées de huit à dix jours, de 250 r. chacune, filtrés par 12 millimètres d'aluminium, sous une tension de 150 kw., par un champ unique de 12×12 environ, comprenant la région antéro-supérieure et un peu externe de l'épaule, là où, à la radioscopie, les calcifications nous avaient paru les moins profondes.

Les premières irradiations réveillèrent une légère exacerbation des douleurs, puis, assez rapidement, la malade se sentit soulagée et, vers la fin du traitement, douleur et impotence fonctionnelle avaient très nettement rétrocédé.

La malade resta ainsi en observation, et sans autre traitement, pendant quelques mois, au cours desquels la guérison clinique s'affirma complètement.

Huit à neuf mois plus tard, Mme de B..., bien que ne souffrant plus depuis longtemps, désira qu'une nouvelle radiographie de son épaule fût effectuée. Cette dernière fut précédée d'un centrage radioscopique, qui ne montra aucune tache opaque; le cliché, plus détaillé, ne révéla plus qu'une infime parcelle de calcification (fig. 7).

La radiographie confirme donc la guérison fonctionnelle cliniquement constatée.

Cette observation remonte à plus de cinq ans, et nous savons que la malade n'a jamais présenté de récidive de cette maladie.

1re Observation personnelle (*Hôpital Tenon*)

M. A... Edouard, 43 ans, vient consulter dans le service d'électro-radiologie de l'hôpital Tenon le 27 août 1941.

Il souffre depuis quatre mois, de la région scapulaire droite, d'une douleur presque continue, lancinante, mais avec exaspération nocturne, allant jusqu'à lui interdire tout sommeil; il trouve difficilement une position antalgique qui lui permette de dormir.

Interrogé sur les débuts de ses troubles, le malade déclare qu'il y a cinq mois environ, étant à la campagne, il avait voulu lancer un bâton avec violence, pour le faire rapporter par son chien, et qu'après son geste il avait ressenti une vive douleur dans l'épaule gauche, le malade étant gaucher, douleur assez forte, puisqu'il déclare avoir porté la main gauche à son épaule et maintenu celle-ci quelques instants.

Peu après, une sensation d'engourdissement de tout le bras était apparue et ne s'était estompée que les jours suivants.

La douleur s'étant calmée au bout de quelques jours, le malade ne prêta plus attention à cet incident, quand elle reprit spontanément le mois suivant. Devant sa persistance et son importance, puisqu'elle provoquait l'insomnie, il va consulter son médecin. Celui-ci lui prescrit un traitement sédatif analgésique; iode, histamine, pyréthane, thiodocaïne sont essayées : aucun résultat.

C'est alors qu'il s'est présenté dans le service.

A l'examen, l'aspect de l'épaule est normal, mais on note une limitation très importante de l'abduction et une limitation peu marquée de la propulsion : le malade amène le bras jusqu'à l'horizontale, mais accuse une vive douleur si l'on veut forcer les mouvements d'élévation.

Fig. 6. Epaule droite avant traitement.

Fig. 7. — Epaule droite après traitement.

Fig. 8. — Epaule gauche avant traitement.

Fig. 9. — Epaule gauche après traitement.

La radiographie des deux épaules apporte le diagnostic : calcification périarticulaire sous-acromiale de forme allongée, du côté gauche (fig. 8), pour l'étiologie de laquelle on peut invoquer ici le traumatisme, bien que l'on ne relève aucune trace de lésion osseuse ancienne; du côté droit, rien. Il est donc peu probable que la calcification ait préexisté ici au traumatisme.

Le traitement radiothérapique est institué à raison de 250 r. internationaux, sous une tension de 150 kv., et une filtration de 10 mm. d'aluminium, sur un champ unique antéro-externe, à raison d'une séance tous les huit jours.

A la troisième semaine de traitement, la sédation est complète, le malade peut reprendre normalement son travail.

Une radio de contrôle prise à la cinquième semaine, c'est-à-dire à mi-traitement, permet de voir encore l'image de la calcification décelée antérieurement, mais déjà plus pâle, plus floue, fragmentée. Une seconde radio, prise deux mois après la dixième séance, c'est-à-dire après la fin du traitement, montre que la calcification a totalement disparu (fig. 9). Ce malade, que nous voyons de temps en temps, ne se plaint plus d'aucun trouble, se sert de son bras absolument normalement, comme s'il ne s'était jamais rien passé.

2e Observation personnelle (*Hôpital Tenon*)

Le 6 décembre 1941, Nicolas N..., malade hospitalisé en traitement à l'hôpital Tenon pour tuberculose pulmonaire évolutive, est envoyé au centre d'électro-radiologie pour examen radiographique de l'épaule.

Il ressent, en effet, une douleur dans l'épaule droite. Cette douleur est apparue il y a trois semaines; elle est intermittente, survient principalement la nuit.

La mobilisation du bras provoque aussitôt l'apparition de la douleur. L'existence de ganglions dans le creux axillaire avait fait porter chez lui le diagnostic d'arthrite tuberculeuse, et c'est pour confirmer ce diagnostic que l'examen radiographique est demandé. Lors du centrage radioscopique, notre attention est attirée par une ombre légère, se projetant au-dessus de la tête humérale, immédiatement au-dessus du

trochiter, peu opaque, mais suffisamment nette pour être aperçue en simple radioscopie.

La radiographie des deux articulations scapulo-humérales est faite aussitôt après ce repérage.

Les clichés confirment la première impression recueillie à la scopie. Des deux côtés existent des calcifications situées au-dessus des trochiters et se confondant avec eux. Ces opacités ont l'aspect des traînées nuageuses, à bords flous, sans contours réguliers, d'aspect non homogène.

Par contre, l'hypothèse d'arthrite tuberculeuse est écartée sur le simple vu des clichés : aucun signe d'arthrite à droite, où siège la douleur. Des deux côtés, l'interligne articulaire est net, les surfaces articulaires normales et d'un écartement régulier. Les images des travées osseuses sont normales et régulières.

On ne note pas de décalcification au niveau de la tête humérale, pas plus qu'au niveau des os voisins : clavicule, omoplate, acromion, apophyse coracoïde.

Avec la réponse à l'examen demandé par le service d'où nous vient ce malade, nous proposons un traitement radiothérapique, faisant état des nombreux cas semblables améliorés ou guéris par ce mode de traitement.

La semaine suivante, nous avons commencé le traitement : 250 r. par séance, une fois par semaine, sous une tension de 150 kv. et 12 mm. Al.

A la deuxième séance, toute douleur a disparu. Nous avons néanmoins poursuivi le traitement pour atteindre une dose totale de 2.000 r.

Sur une radiographie de contrôle, après la dernière séance d'irradiation, les ombres de concrétions calcaires ont totalement disparu.

Il s'agissait ici d'un cas fruste, dont il est bien difficile de déterminer l'étiologie.

D'après la forme et la topographie des calcifications, il est possible qu'il s'agisse de dépôts calcaires dans les tendons des muscles sus-épineux. Dans ces cas, l'évolution est alors relativement lente et peu tapageuse.

Nous avons voulu, par cette observation, montrer encore

une fois combien est facile, grâce à la radiologie, le diagnostic de ces lésions, et combien leur traitement par les rayons X est efficace.

3e Observation personnelle

Le 18 mars 1942, se présentait avec un bon de la consultation de chirurgie pour une radiographie de l'épaule gauche, M. J... Georges, 46 ans.

Dans le courant du mois de janvier, ce malade, circulant à bicyclette, dérapa sur le verglas et fit une chute sur le côté gauche. Le bras gauche et l'épaule gauche, principalement, furent sérieusement contusionnés.

Une radio faite à cette époque n'avait pas révélé de fracture.

Après quelques jours de repos, l'accidenté reprenait son travail. Mais, à dater du jour de l'accident, il éprouva une gêne à la mobilisation du bras gauche. Les massages prescrits n'améliorèrent en rien cette impotence fonctionnelle; au contraire, certains mouvements de l'épaule devinrent douloureux.

Devant cet état de choses, le malade était venu consulter à l'hôpital Tenon.

Interrogé sur la nature de ses douleurs, le malade précise qu'il a l'impression « que quelque chose craque dans son épaule ».

A l'inspection, on note chez le malade, par ailleurs d'une musculature relativement développée, et par comparaison avec la région symétrique, une amyotrophie notable du muscle sus-épineux. La crête épineuse du côté malade paraît saillante, par suite de la dépression de la fosse sus-épineuse. Le deltoïde lui aussi est légèrement atrophié, car la courbe de l'épaule est moins arrondie que du côté sain.

A la palpation, l'épaule prise en bloc n'est pas douloureuse; il faut la pression d'un doigt en un point précis, juste sous l'extrémité externe de la clavicule. La pression en ce point est excessivement douloureuse, et le malade a un réflexe de défense si l'on veut y toucher. « Bien que, d'après ma première radio, aussitôt après l'accident, dit-il, il n'y ait pas eu

de fracture, j'ai l'impression qu'il y a un petit bout d'os qui se promène et m'empêche de lever le bras. » Au fait, c'est de l'abduction dont il est question quand il parle de lever le bras.

L'abduction passive n'est en effet possible qu'au prix de douleurs très vives, dont le patient demande qu'on lui fasse grâce. Les clichés de l'épaule, pris avant notre examen, nous sont présentés, et tranchent notre diagnostic encore hésitant.

Immédiatement au-dessus du trochiter et se superposant à lui, on devine une première concrétion calcaire, à bord peu net, mais d'aspect homogène, de forme arrondie, de la grosseur d'un pois. Une seconde tache opaque présentant des caractères identiques, mais à bords plus nets, se détache dans l'ombre des parties molles, au niveau de l'empreinte sus-trochitérienne, à la partie supérieure du col anatomique de l'humérus.

La radio du côté droit ne révèle rien d'anormal.

Ce cas, semble-t-il, peut nous permettre d'affirmer l'origine traumatique de cette périarthrite calcifiante.

Un traitement est proposé :

10 séances de rayons X de 250 r. par séance, sur un champ unique antéro-externe, à raison de 1 séance par semaine, sous 150 kv. et 12 mm. Al., jusqu'à concurrence de 2.000 r.

A la première séance, la douleur a augmenté, mais nous avons averti le malade, de sorte que celui-ci ne songe pas à interrompre un traitement qui semble aggraver son cas.

A la deuxième séance, les douleurs sont déjà moindres.

A la cinquième séance, elles ont complètement disparu, sauf à la forte pression sous-claviculaire externe. La gêne fonctionnelle, elle, a complètement disparu.

Nous avons donné rendez-vous au malade, six semaines après la fin de son traitement, pour un examen radiographique de contrôle : aspect absolument normal de l'articulation, plus aucune trace de calcifications anciennes.

La recherche d'un point douloureux précis, par la pression forte, entre la tête humérale et l'extrémité externe de la clavicule, reste vaine.

Guérison absolue en deux mois environ.

4 Observation personnelle (*Hôpital Tenon*)

Le 13 avril 1942, une jeune femme, Marie B..., 28 ans, est envoyée dans le service pour un traitement : 15 séances de diathermie sur la région de l'épaule.

Nous l'interrogeons pour établir l'observation destinée au fichier du service.

Elle nous apprend que, depuis trois à quatre semaines environ, elle est gênée dans les mouvements de l'épaule droite, mais qu'il y a déjà longtemps — la malade ne peut préciser — qu'elle souffre de cette épaule.

Aucun traumatisme, aucune maladie infectieuse ne sont relevés dans ses antécédents.

L'examen minutieux de la région de l'épaule droite ne montre aucune déformation par comparaison avec le côté gauche.

A la palpation, on détermine un point de sensibilité spéciale, de douleur maxima, en avant et trois doigts en dedans du bord externe de la clavicule. La douleur provoquée par la palpation de cette région est une douleur profonde : la malade nous dit avoir « l'impression que c'est son os qui est douloureux ». La douleur irradie dans la face postérieure du bras.

L'examen des mouvements du bras révèle une gêne de l'abduction, de la rotation du bras, alors que le mouvement d'élévation du bras porte celui-ci sans aucune douleur jusqu'à la verticale.

L'examen de l'épaule gauche, également systématiquement pratiqué, ne révèle aucun trouble ni aucune douleur à la mobilisation ou à la palpation.

Devant ce tableau clinique, qui nous rappelle singulièrement les nombreux cas vus antérieurement, nous faisons faire une radiographie des deux épaules : des images de taches opaques, ayant tous les caractères des concrétions calcaires des bourses séreuses périarticulaires, sont visibles des deux côtés, mais prédominent à droite.

D'après leur topographie et leurs caractères, il semble possible de préciser qu'il s'agit de calcifications des bourses séreuses sous-acromiale et coracoïdienne, de la bourse séreuse

située au-dessus du court-biceps, et de celle située en avant du tendon du sus-scapulaire.

Les taches sont, en effet, bien individualisées, à contours nets, se superposant à l'opacité légère de la tête humérale.

On ne peut parler cependant de décalcification de la tête humérale.

A gauche, ces caractères se retrouvent à peu près identiques, mais beaucoup plus discrets.

Nous tombons d'accord avec le Service qui nous envoie la malade pour remplacer les séances de diathermie par 10 séances de rayons X, à raison de 250 r. par semaine, sur chaque épaule, par un champ unique centré sur les lésions, sous une tension moyennement pénétrante de 150 kv. et 12 mm. Al.

Les douleurs disparaissent dès la première séance. Nous n'en poursuivons pas moins le traitement jusqu'au bout.

A la radioscopie, déjà. en cours de traitement, nous avons constaté une fonte de ces éléments calcifiés; une radiographie de contrôle, prise trois semaines après la dixième séance, confirme notre impression.

Seul du côté droit, sous la voûte acromiale existe encore un léger brouillard.

Nous suivons la malade. Au moindre signe d'arthralgie nous lui referons quelques séances sur le côté droit.

Il ne faut pas oublier, en effet, que l'action des rayons X se prolonge longtemps encore, après la fin des irradiations.

Il faut donc attendre, pour laisser la malade bénéficier de cette action à retardement.

Nous pouvons, en effet, avoir la surprise, d'ici un mois ou deux, de constater à la radiographie la disparition de toute trace de dépôt calcaire.

5e Observation personnelle (*Hôpital Tenon*)

Tout récemment, une dame infirmière, dans une grande ville de province, Mme C..., 54 ans, se présentait, un matin dans le service, munie de deux clichés radiographiques que nous avons fait insérer ci-contre (fig. 10-11).

Ceux-ci montrent, du côté droit, plusieurs opacités, dont une très volumineuse, de forme polycyclique, d'aspect homogène à

bords nets situés sous la voûte acromio-claviculaire. Les surfaces articulaires de l'épaule sont normales, l'interligne est bien net, l'écartement des pièces osseuses est normal. Les os de l'articulation sont normaux, pas de zone de décalcification au niveau de la tête humérale.

Ces opacités correspondent vraisemblablement à des calcifications de la volumineuse bourse sous-acromiale, ainsi que de la bourse coracoïdienne.

A gauche, on ne trouve rien non plus, au point de vue articulaire, mais au-dessus de la tête humérale, sous la voûte acromiale, une ombre discrète moins homogène, en traînée, à contours peu nets, semblant correspondre, au point de vue topographique, à une calcification du tendon du sus-épineux.

Le caractère de ces taches opaques permet de différencier celle-ci, dans une certaine mesure : à droite, il s'agit vraisemblablement de calcifications des bourses séreuses, tandis qu'à gauche, de calcification d'un tendon d'insertion musculaire.

La malade nous déclare que son médecin a eu entre les mains un numéro du journal de radiologie où il avait trouvé un article sur le traitement radiothérapique de la périarthrite scapulo-humérale avec disparition des calcifications.

Souffrant de l'épaule droite, il l'avait fait immédiatement radiographier.

La malade étant renseignée sur l'origine de ses douleurs, venait-elle avec un mot de son médecin, demander qu'on lui fît des séances de rayons X, afin d'obtenir la guérison.

Elle nous confia, en effet, que « souffrant depuis toujours » de l'articulation de l'épaule droite, elle avait tenté tous les traitements possibles et imaginables. « Tous les médicaments susceptibles de calmer la douleur, je les ai essayés sans le moindre résultat », déclare-t-elle, « j'ai subi plusieurs fois, des séries d'ondes courtes : rien. Pensant à la nature rhumatismale de la douleur, j'ai tenté plusieurs cures hydrominérales, notamment à Aix-les-Bains et à Néri-les-Bains, toujours rien. Les douleurs qui avaient été longtemps tolérables, se sont aggravées en peu de temps ainsi que la gêne présentée par le bras. C'est surtout depuis deux mois que la douleur est devenue intolérable, et il m'est actuellement impossible de décoller le coude droit du corps, sauf pour le porter en avant. Il m'est impossible de mettre la main dans la poche

de mon manteau. La douleur est maintenant permanente et irradiée dans l'avant-bras et la main, dont les mouvements sont devenus très pénibles; je ne peux plus serrer la main, ni porter un fardeau; il m'est devenu très pénible même, de couper le pain ou d'écrire. »

Il est difficile de décrire plus complètement les symptômes de la maladie de Duplay en ce qui concerne les phénomènes douloureux et la gêne fonctionnelle, et cette observation illustre bien la partie diagnostic de la maladie.

Comme elle le réclamait, un traitement radiothérapique a été prescrit à la malade, qui doit venir se représenter dans le service dans un mois.

Ce qui frappe dans cette observation et c'est la raison pour laquelle nous la rapportons, c'est l'évolution très longue des lésions du côté droit, se réveillant tout à coup, et amenant à une demi-ankylose du bras droit, alors que le côté gauche est toujours resté indolore.

Devant cette observation nous pensons à l'appréciation de Weisenbach, suivant laquelle l'évolution serait plus rapide en cas de bursite calcifiante qu'en cas de tendinite calcifiante.

Nous n'avons rapporté, ici, que quelques cas, choisis parmi ceux pour lesquels la radiographie avait apporté un diagnostic ferme de périarthrite scapulo-humérale calcifiante.

Mais, nous avons vu bon nombre de malades, se présenter à nous avec tous les signes de la périarthrite, sans toutefois constater l'existence de concrétions calcaires.

Nous pensons qu'il s'agit alors de périarthrite avec formation de tissus fibreux, comme nous l'avons vu au paragraphe de l'anatomie pathologique et qui, lui, est transparent aux rayons X.

Nous avons de plus constaté, dans ces quelques ob-

Fig. 10. — Epaule gauche. Calcification après tendinite.

Fig. 11. — Epaule droite. Calcification après bursite.

servations, qu'à part les cas où l'étiologie traumatique est nettement établie et où la périarthrite peut alors siéger indifféremment à droite ou à gauche, même lorsque la radiologie montre la bilatéralité de lésions, c'est le côté droit qui, la plupart du temps, présente les signes cliniques et les lésions anatomo-pathologiques les plus importants.

Nous penchons, personnellement, pour l'hypothèse que ces lésions sont provoquées par des micro-traumatismes bilatéraux, mais toujours plus importants à droite, chez les droitiers bien entendu.

Qu'il y ait une question de terrain, c'est bien probable, car chez bon nombre de ces malades, nous avons pu constater l'existence de nombreuses calcifications du parenchyme pulmonaire, faisant penser qu'ils cicatrisent par calcification de leurs lésions.

En tout cas, il s'agit, pour la plupart du temps, de sujets d'âge mûr, chez lesquels le calcium se mobilise plus facilement à partir des os, que chez les sujets jeunes.

Actions des rayons X.

Etant donné le nombre relativement important de cas de périarthrites calcifiantes, auxquelles nous venons de faire allusion, et qui se sont améliorées ou ont été définitivement guéries par l'application des rayons X, à l'exclusion de tout autre traitement, il est indéniable que ceux-ci aient une action directe et pour ainsi dire spécifique sur les lésions. Mais par quel mécanisme les rayons X provoquent-ils à la fois

la disparition de la douleur et la résorption des éléments calcifiés? Comment les rayons X agissent-ils?

En l'état actuel des connaissances sur les rayons de Rœntgen, la question est très délicate.

La gêne fonctionnelle et la douleur semblent plus en rapport avec un état inflammatoire de tout le tissu périarticulaire, qu'avec la présence, en un point limité de celui-ci, d'un dépôt calcifié : donc, deux éléments plus ou moins étroitement liés : dépôt calcaire et inflammation.

Les rayons X, *cytolitiques* sur place à forte dose, ont sur la destruction des cellules jeunes, en voie de métaplasie, une action exclusive, qui leur appartient en propre. Cette propriété n'entre guère en ligne de compte ici, dans le processus de résorption des lésions périarticulaires calcifiantes; en effet, s'il y a remaniement architectural des tissus, comme nous l'avons vu lors de l'étude de la pathogénie et de l'anatomie pathologique, il ne s'agit guère de métaplasie. D'autre part, il s'agit d'organisation fibreuse. Or, ces tissus sont particulièrement résistants aux rayons X. Tout au plus pourraient-ils agir, à la première phase de la transformation fibreuse, sur le tissu conjonctif jeune. Mais le traitement radiothérapique n'est pour ainsi dire jamais institué à ce stade d'évolution des lésions.

C'est particulièrement par leurs propriétés modificatrices, lesquelles se révèlent chaque jour plus efficaces, que les rayons X agissent contre cette véritable cellulite périarticulaire qu'est la maladie de Duplay.

Comme les autres agents physiques, les rayons X

ont une action *sédative*, mais de plus, et surtout, une action essentiellement *rééquilibrante*, dont le mécanisme est à base de phénomènes réactionnels circulatoires et trophiques. Ils calment la douleur et aident à la résorption des éléments inflammatoires.

De plus, ils agissent non seulement par application *in situ*, mais encore par irradiation à distance sur des points favorables : réflexes encore mal précisés de mécanisme sympathique vaso-dilatateur, sur lesquels le professeur Leriche a insisté dans ses récents travaux, et aboutissant, en l'occurrence, au retour *ad integrum* de la répartition normale des éléments minéraux, tels que le calcium; d'où résorption des concrétions calcaires au profit de la tête humérale qui reprend son opacité normale.

Technique.

Il est utile d'irradier en même temps la tête humérale, les calcifications n'étant souvent, en effet, que les témoins de lésions osseuses, comme l'ont démontré les travaux du professeur Leriche relatés dans sa *Physiologie et Pathologie du tissu osseux*. Mais le champ d'irradiation doit être assez différent de ceux que l'on emploie pour traiter les arthrites scapulo-humérales vraies.

En effet, s'il est judicieux d'irradier ces dernières par un champ antérieur et un champ postérieur, étant donné l'importance des doses à donner à ces lésions, par contre, en cas de calcifications périscapulo-humérales, il vaut mieux irradier par un seul champ intéressant la partie supérieure antéro-externe du moi-

gnon de l'épaule, allant de l'acromion à la partie inférieure des tubérosités. Ce champ d'irradiation a donc habituellement 10 à 12 centimètres de côté.

Cette méthode ne permet pas sans doute l'application de doses aussi élevées que celle des deux champs, antérieur et postérieur, mais elle est préférable dans la majorité des cas. En effet, la localisation antérieure, et souvent très externe, des calcifications ne leur permet pas de bénéficier de tous les avantages des champs multiples. La raison de cette préférence est qu'avec le procédé des deux champs, il y a danger, en voulant éviter le recoupement des champs sur l'épaule, de soustraire les calcifications au rayonnement, en les masquant par le caoutchouc plombé protecteur.

Avec le champ unique, on irradie directement l'espace sous-claviculaire externe et les calcifications. De plus, il n'est pas besoin non plus, généralement, pour le traitement de ces lésions, de doses totales excessivement élevées; on peut d'ailleurs toujours avoir recours à l'irradiation sur un champ postérieur si on arrive dans les limites de tolérance pour la peau, mais ceci est extrêmement rare.

Les constantes techniques utilisées dans le service du docteur Lepennetier, à l'hôpital Tenon, sont les suivantes :

1° Par la *méthode du champ unique :* champ de 12 × 12 cm. centré sur l'extrémité antéro-externe claviculaire et sur la tête humérale, à une distance foyer de l'anticathode-peau de 30 à 40 cm.

Une fois par semaine : 250 r. internationaux,

soit, sous une tension de 160.000 volts, avec une filtration de 10 à 12 mm. d'aluminium ou de 0,5 mm. de cuivre,

soit, sous une tension de 200.000 volts, avec une filtration de 1 mm. de cuivre + 2 mm. d'aluminium.

Au point de vue débit, on peut, suivant la puissance de l'appareil générateur, passer d'une intensité de 4,5 ou 6 milliampères à 10, 15 milliampères et même au delà, diminuant ainsi d'une façon considérable le temps d'irradiation.

Néanmoins, la plupart des auteurs sont d'avis qu'il vaut mieux, au point de vue biologique, dans l'état actuel des connaissances, prolonger le plus possible le temps d'irradiation en restant à un débit en « r./minute » relativement faible.

La dose totale à administrer étant variable entre 2.000 à 2.500 r., cela représente 8 à 10 séances d'irradiation, soit deux mois à deux mois et demi de traitement.

2° Par la *méthode des deux champs*, l'un postérieur, de 12 × 12 cm. environ, l'autre antérieur, de mêmes dimensions, centrés sur les calcifications et la tête humérale de chaque côté, à une distance foyer anticathode-peau de 30 à 40 cm.

Deux fois par semaine, en alternant les champs, c'est-à-dire une fois par semaine par champ : 250 r. internationaux :

soit, sous une tension de 160.000 volts, avec une filtration de 10 à 12 mm. d'aluminium, ou 0,5 mm. de cuivre + 2 mm. d'aluminium,

soit, sous une tension de 200.000 volts, avec une filtration de 1 mm. de cuivre + 2 mm. d'aluminium.

La dose totale à atteindre par champ est de 1.500 r. internationaux, ce qui représente 6 séances d'irradiation, soit six semaines de traitement. Le traitement est donc un peu plus rapide qu'avec la méthode du champ unique.

Les *précautions* à prendre sont de plusieurs ordres:

Il faut, bien entendu, bien immobiliser le malade, c'est-à-dire le placer dans une position confortable, afin qu'il ne bouge pas, bien allongé, soit en procubitus, soit en décubitus, la tête calée par des coussins, les bras le long du corps.

A l'aide du centreur de Baclesse, le centrage se fait alors avec une précision mathématique, uniquement par la mobilisation de l'ampoule : celle-ci doit donc présenter un maximum de mobilité et permettre toutes les possibilités d'orientation.

Ainsi seront évités des incidents, dont le premier serait d'irradier à côté des lésions.

Il faut, ensuite, éviter le recoupement des champs, dans la méthode du champ postérieur et du champ antérieur; pour cela, il faut avoir, d'une part, des repères anatomiques fixes, le malade étant toujours placé dans la même position, et, d'autre part, fixer ses caches en caoutchouc plombé de façon qu'ils ne glissent pas.

Avec les ampoules dans l'air, il fallait avoir soin de bien protéger son malade, notamment contre les radiations secondaires, les radiations de grande lon-

gueur d'onde étant les plus nocives pour les téguments. Les tissus les plus radiosensibles sont les tissus sangui-formateurs, les glandes sexuelles, le cristallin, les cartilages de conjugaison, les muqueuses de revêtement, la peau. Il importe de les protéger.

Avec les appareillages modernes, à tube dans l'huile et protection totale, le faisceau de rayons incident ne peut sortir qu'au travers d'une fenêtre où se fixe un localisateur lui-même opaque aux rayons X; mais si les risques sont moins grands, les mêmes précautions sont toujours à prendre. Ces appareils présentent habituellement un système de filtre-contacteur, sans la mise en place duquel le tube ne peut fonctionner. Ceci représente une garantie importante contre les fautes de technique.

En effet, de tous les accidents, le plus fréquent et le plus grave était l'irradiation à feu nu par oubli du filtre, surtout lorsqu'il s'agissait de doses massives à atteindre en une seule séance.

Mais encore faut-il que le filtre-contacteur soit suffisant pour la tension que l'on développe dans le tube.

Au début de ces irradiations, le malade se sentira légèrement fatigué; il faut l'en prévenir, afin qu'il ne s'en inquiète pas, et lui prescrire une cure de suralimentation, de repos relatif physique et psychique, pendant la durée du traitement.

L'excellence et la rapidité des résultats sont fonction de la technique, mais aussi de la bonne volonté du malade. Le traitement radiothérapique ne doit pas être interrompu, même si les douleurs devien-

nent un peu plus intenses, après les premières séances de radiation. Cette *recrudescence passagère* de la douleur est un fait banal qui est souvent de bon augure. Aimé signale avoir vu chez un de ses malades la douleur augmenter encore après la troisième séance d'application. La guérison n'en est pas moins survenue normalement dans le courant du premier mois.

On peut seulement chercher à les calmer, par une thérapeutique analgésique, soit médicale, médications salicylées, — soit par un procédé physiothérapique; l'ionisation au salicylate de lithine est un des meilleurs : on place l'électrode indifférente à la nuque et l'électrode active circulaire, imbibée de salicylate de lithine, au-dessus de l'insertion humérale du deltoïde. On fait passer le courant pendant environ un quart d'heure, sans jamais dépasser 2 milliampères. Généralement, 3 à 6 séances suffisent, à raison d'une tous les deux jours, car, même spontanément, les douleurs s'atténuent après les premières séances de radiothérapie.

Il ne faut pas, de plus, que malade et médecin praticien soit trop impatients, et, par un changement prématuré de thérapeutique, ne laissent pas à la radiothérapie le bénéfice de son action progressive.

Il est également très important de ne pas arrêter le traitement dès que le malade ne souffre plus, et il ne faut pas craindre d'insister auprès des malades pour qu'ils subissent leur traitement jusqu'au bout, alors même que les douleurs ont disparu après la première séance.

En effet, comme Aimé signale l'avoir constaté chez une malade, femme de médecin, dans les cas d'interruption du traitement, la récidive peut apparaître au bout d'un mois ou deux. La lésion, devenue alors moins radiosensible, nécessite l'application d'un grand nombre de séances pour obtenir la guérison; dans le cas de cette malade, il n'a pas fallu moins de 19 séances pour voir pâlir progressivement, se fragmenter et disparaître les calcifications sur les radiographies de contrôle faites au cours du traitement. Nous avons vu, par l'observation de Belot également, qu'il y a radiorésistance relative après récidive.

Il est préférable de commencer les séances d'irradiation dès que le diagnostic a été précisé radiologiquement. Toutefois, l'ancienneté des lésions ne constitue pas une contre-indication au traitement radiothérapique. « Lorsque les doses sont suffisantes, les applications suffisamment rapprochées, et régulièrement faites, le succès est certain. Si les irradiations sont insuffisantes au point de vue dose et trop espacées, la guérison est beaucoup plus longue, quelquefois compromise », conclut Aimé.

En présence des critiques et des objections que nous avons citées à propos des autres traitements, la radiothérapie paraît donner, d'après les travaux récents des auteurs que nous avons cités, le pourcentage le plus élevé de guérisons, et nous restons persuadé qu'elle doit être appliquée d'emblée dans tous les cas de périarthrites scapulo-humérales calcifiantes.

V. — CONCLUSIONS

Le nombre de malades atteints de périarthrites scapulo-humérales calcifiantes, que l'on voit se présenter en une année dans un service comme le centre d'électro-radiologie de l'hôpital Tenon, que dirige le docteur Lepennetier, et aussi le nombre important de cas rapportés par les auteurs et dont nous avons fait mention dans ce travail, nous donnent à penser qu'il s'agit là d'une affection relativement fréquente. Il importe donc qu'aujourd'hui, plus couramment dépistée grâce à la radiologie, son seul traitement efficace soit davantage connu et mis en œuvre.

En effet, à l'encontre de ce que l'on peut lire dans certains traités de thérapeutique orthopédique, dans lesquels la physiothérapie est indiquée comme un procédé réservé pour cas bénins, ou aux lacunes de certains autres, où elle est passée sous silence, il ressort de tout ce qui précède que la radiothérapie paraît le traitement de choix de ces affections, tout au moins comme traitement initial.

Cette opinion repose sur un fait absolument indéniable mais qui n'est guère connu, à savoir : la disparition presque constante des images de calcification, sur les radiographies de contrôle prises pendant

et après le traitement par les rayons X, disparition qui va de pair avec la cessation des phénomènes douloureux et de la gêne fonctionnelle.

Ce fait éminemment favorable de la disparition des calcifications elles-mêmes, compte tenu des résorptions spontanées, donne évidemment à penser que la préférence devrait être donnée tout d'abord à une méthode non sanglante, telle que la radiothérapie.

Il s'agit, en effet, d'une méthode efficace, comme nous venons de nous attacher à le démontrer, donnant autant qu'il se peut les meilleures garanties de succès.

De plus, elle est sans risques, et, à part les petits signes d'asthénie éprouvés par les malades, elle n'expose à aucun accident ni complication. En cas d'échec, il est, du reste, toujours possible de faire intervenir un autre procédé thérapeutique.

Autre avantage de cette méthode, le traitement par les rayons X est relativement court. On a vu, en effet, que la plupart des malades étaient effectivement guéris dans le courant du premier mois de traitement. Cette méthode est, de plus, ambulatoire, c'est-à-dire contrariant au minimum l'activité sociale du malade.

Enfin, argument qui a sa valeur, nous éviterons les cicatrices opératoires qui représentent un inconvénient d'ordre esthétique, en particulier lorsqu'il s'agit de la région de l'épaule chez une femme. Le traitement ne laisse aucune trace sur les téguments, le brunissement de la peau s'estompant en quelques semaines.

Ce traitement gagnera à être complété par l'un des

traitements analgésiques adjuvants signalés au passage : médication salicylée ou ionisation au salicylate de lithine, pour combattre l'exagération passagère des phénomènes douloureux, lors des premières séances d'irradiation. On peut, une fois terminée la série de séances d'irradiation, recommander une cure hydrominérale qui, pour certains auteurs, est capable de modifier « l'état humoral » ayant déterminé la maladie.

Aux procédés chirurgicaux seront réservés les cas rebelles à tout traitement.

Vu :
Le Président,
STROHL.

Vu :
Le Doyen,
BAUDOUIN.

Vu et permis d'imprimer :
Le Recteur de l'Académie de Paris,
Gilbert GIDEL.

BIBLIOGRAPHIE

AIMÉ. — La radiothérapie des calcifications péri-scapulaires. (*Congrès de Bruxelles*, 1932.)

AYZAC. — Les calcifications des bourses séreuses péri-articulaires. (*Etude clinique et radiologique*. Thèse de Paris, 1926.)

BASSET. — A propos des calcifications péri-humérales. (*Société de Chirurgie*, juin 1932.)

BAUDET. — Trois cas de péri-arthrite de l'épaule attribuables à la syphilis. (*Archives de Médecine et de Chirurgie militaires*, mai 1934.)

BELOT et LEPENNETIER. — Radio-diagnostic de quelques affections osseuses de l'extrémité supérieure de l'humérus. (*Journal de Radiologie*, mars 1923.)

BELOT et LEPENNETIER. — *Atlas de Pathologie radiographique du squelette*, t. I.

BERGONIÉ et SPEDER. — Les calcifications des bourses synoviales sous-acromio-deltoïdiennes (maladie de Duplay) au point de vue radiographique. (*Paris Médical*, 1912.)

BOHNER. — A propos du tableau clinique de la bursite calcifiée sous-deltoïdienne. (*Zentralblatt fur Chirurgie*.)

BRENKMANN et NADAUD. — Le traitement des calcifications péri-articulaires de l'épaule par la radiothérapie. (*Archives d'Electricité médicale et de Physiothérapie*, janvier 1932.)

COSTE. — Sur les infiltrations anesthésiques péri-articulaires. de l'épaule. Remarques sur leur nature et sur leur guérison. (*Société française d'Electrologie et de Radiologie*, janvier 1939.)

COSTE. — Sur les infiltrations anesthésiques péri-arculaires. (*Société Médicale des Hôpitaux de Paris*, avril 1933.)

COULOMB. — Sur un cas d'ossification de la bourse sous-acromiale. (*Revue d'Orthopédie*, mai 1922.)

DUPLAY. — De la péri-arthrite scapulo-humérale et des raideurs de l'épaule qui en sont la conséquence. (*Archives générales de Médecine*, novembre 1872.)

GAY et GRANDPIERRE. — Les calcifications péri-scapulo-humérales et leur traitement par la cure hydrominérale. (*Annales de la Société d'Hydrologie*, janvier 1936.)

GLOPPE. — Calcifications des bourses séreuses ou des tendons avec poussées aiguës douloureuses d'origine rhumatismale. (Thèse de Paris, 1928.)

HAENISCH. — *Compte rendu du Sixième Congrès allemand de Radiologie*, Hambourg, 1928.)

HARRIS. — Le traitement des calcifications de la bourse sous-deltoïdienne par la diathermie. (*Journal of american Association*, 1923.)

HERBERT. — Calcifications et ossifications péri-articulaires de l'épaule. Les indications du traitement chirurgical. (*Aix-les-Bains Médical*, octobre 1936.)

LAFON. — Les calcifications péri-scapulo-humérales. Leur traitement. (*Gazette Médicale de France*, août 1934.)

LAMY et PÉRÈS. — Calcifications de la bourse sous-acromiale. (*Presse Médicale*, juin 1926.)

LAQUERRIÈRE et LOUBIER. — Calcifications de la bourse sous-acromio-deltoïdienne. (*Bulletin officiel de la Société française d'Electrothérapie et de Radiologie*, 1923.)

LEDOUX-LEBARD. — (*Manuel de radiodiagnostic clinique*. Masson, éditeur.)

LEPENNETIER et ENNUYER. — A propos du traitement radiothérapique et de l'effacement des calcifications péri-articulaires de l'épaule. (*Journal de Radiologie*, janvier-février 1942.)

LERICHE. — A propos des calcifications sous-deltoïdiennes. (*Société de Chirurgie*, juillet 1932.)

LERICHE. — Physiologie et Pathologie du tissu osseux. (Masson, éditeur.)

LERICHE et BRENKEMANN. — Calcifications bilatérales du tissu conjonctif sous-deltoïdien au contact d'un foyer de nécrose osseuse de l'humérus. (*Lyon Chirurgical*, mai 1932.)

LERICHE et DE JUNG. — Les calcifications sous-deltoïdiennes de l'épaule. (*Revue d'Orthopédie*, 1933.)

MALLET-GUY (Pierre). — Calcifications para-articulaires de l'épaule. Ruptures tendineuses et bursites péri-articulaires de l'épaule. Ruptures tendineuses et bursites péri-scapulaires. (*Revue d'Orthopédie*, 1933.)

MERKLEN. — Les rhumatismes de l'épaule. (Doin, éditeur.)

PRAT et BERNARDBEIG. — Trois cas de calcifications péri-scapulo-humérales. (*Société de Chirurgie*, mai 1934.)

POUYANNE. — Le traitement orthopédique et chirurgical des formes diffuses de la péri-arthrite scapulo-humérale. (*Revue d'Orthopédie*, 1941.)

ROUILLARD et GLOPPE. — Calcifications des bourses séreuses ou des tendons avec poussées douloureuses aiguës d'allure rhumatismale. (*Bull. et Mém. de la Soc. Méd. des Hôp. de Paris*, juin 1928.)

STULTZ et BRENKMANN. — Sur les foyers de calcifications dans les péri-arthrites de l'épaule. (*Revue d'Orthopédie*, novembre 1929.)

TONDEUR. — Calcifications péri-articulaires de l'épaule. (*Bull. et Mém. de la Soc. belge de Radiologie*, 1929.)

WALTER. — Traitement radiothérapique d'un cas de calcification partielle de la capsule articulaire de l'épaule. (*Journal de Radiologie*, 1929.)

WEISSENBACH et FRANCON. — Effacement des calcifications péri-articulaires dans un cas de péri-arthrite chronique scapulo-humérale bilatérale. (*Aix-les-Bains Médical*, octobre 1940.)

WEISSENBACH et THIBIERGE. — Concrétions calcaires et sclérodermie. (*Annales de Dermatologie et Syphiligraphie*, mars 1911.)

WEISSENBACH et TRUCHOT. — Calcifications péri-articulaires et ossifications type Pellegrini-Stieda de la région de l'épaule après traumatisme. (*Soc. Méd. des Hôp. de Paris*, novembre 1931.)

TABLE DES MATIERES

I. — *Introduction. — Historique* 11

II. — *Anatomie* 13

III. — *Etude clinique* 15

A) Définition 15

B) Etiologie 15

C) Examen clinique : symptomatologie 17

D) Examen radiologique : technique 20

interprétation .. 20

E) Anatomie Pathologique 23

F) Pathogénie 25

G) Diagnostic 27

H) Pronostic. Evolution 29

IV. — *Traitement* 31

A) médical 31

B) hydro-minéral 32

C) physiothérapique 33

D) chirurgical 34

E) radiothérapique : observations 36

action des Rayons X.

technique.

V. — *Conclusions* 63

VI. — *Bibliographie* 67

Imp. G. Dalex, 5-7, Rue Célina-Dubois, Montrouge — 1942.